

STRUKTUR TUBULUS SEMINIFERUS MENCIT (*Mus musculus*L.) SETELAH PAPARAN EKSTRAK ETANOL DAUN MIMBA (*Azadirachta Indica* A.Juss)

Sarifudin Avycena^{1*}, Agung Janika Sitasiwi², Siti Muflichatun Mardiaty³

^{1,2,3}Departemen Biologi, Fakultas Sains dan Matematika, Universitas Diponegoro, Semarang

*Corresponding author: avycena18@gmail.com

Abstract

*Neem leaves are one of the traditional medicinal plants (*Azadirachta indica* A Juss). Neem leaves contain an active composition as an antifertility such as azadirachtin, flavonoids, saponins, nimbene and nimbidin. Spermatogenic Index of male mice (*Mus musculus* L) after being given ethanol extract from the leaves of the mimba (*Azadirachta indica* A. Juss). This study used a completely randomized design (CRD) with 2 control groups (aquades) and treatment (giving the leaves of the mangosteen ethanol extract at a dose of 14 mg / KgBB / day) with 15 replications. The treatment was given orally with a volume of 0.2 ml for 21 days. The 22 days of the testes were isolated, weighed and made histological preparations using a paraffin method with a thickness of 5 µm, and staining of Hematoxylin Eosin (HE). Observation of seminiferous tubule structure and measurement of seminiferous tubule diameter was carried out in 4 fields of view. The Spermatogenic Index values (SI) was determined by the number of phases of each field specified in the seminiferous tubules. Data were analyzed by t test with a confidence level of 95%. The results of the analysis showed not significant different on body weight, testicular weight and diameter of the seminiferous tubules. Spermatogenic Index observations showed that the control group had a dominant fase of 5 while the treatment group had dominant fase of 4. The research concluded that the administration of mimba leaves ethanol extract was recommended as an antifertility of male animals.*

Keywords: *Neem; seminiferous Tubules; Spermatogenic Index*

PENDAHULUAN

Pemanfaatan tanaman Mimba terutama pada daun dan biji dapat digunakan sebagai antifertilitas baik pada hewan jantan maupun betina (Priya *et al.*, 2012). Daun Mimba dapat digunakan sebagai *antibacterial, antidiabetic, antioxidant, antidental caries, antihypertensive, antifertility, antimalarial, antitumor, antiulcer* dan *larvicidal* (Hashmat *et al.*, 2012). Ekstrak mimba juga terbukti memiliki kemampuan menekan pertumbuhan sel kanker (Sharma *et al.*, 2013). Mekanisme aksi senyawa antifertilitas pada mimba melalui 2 (dua) cara, yaitu melalui mekanisme sitotoksik dan hormonal (Fidan *et al.*, 2008). Pertama,

penghambatan spermatogenesis melalui aksi senyawa toksik yang menyebabkan kematian sel spermatogenik sehingga terjadi penurunan jumlah sel-sel spermatogenik. Hal tersebut dapat menyebabkan atrofi testis. Senyawa yang beraksi secara sitotoksik adalah *nimbidin, nimbin, azadirachtin, dan salannin* (Suryawanshi, 2011). Senyawa lain yang diduga memiliki aktivitas toksik yang tinggi adalah *azadirachtin* (Pankaj *et al.*, 2011; Hashmat *et al.*, 2012; Koriem, 2013). Mekanisme aksi secara hormonal yaitu terjadinya penghambatan sekresi dan aksi hormon reproduksi yaitu LH dan FSH (Sitasiwi *et al.*, 2017). Senyawa yang beraksi secara hormonal adalah

campesterol, beta-sitosterol, dan stigmasterol (Suryawanshi, 2011).

Hasil penelitian Mishra (2005) menunjukkan bahwa pemberian ekstrak daun mimba dengan dosis 8,4; 11,2; dan 14 mg/kg BB/hari mampu memengaruhi fertilitas mencit betina. Penelitian Hidayah dkk (2018) menunjukkan bahwa dosis optimal yang dapat memengaruhi fertilitas mencit betina adalah 14 mg/kg BB/hari. Pemberian ekstrak etanol 70% biji mimba dengan dosis 10mg/kgBB, 25mg/kgBB, dan 50mg/kgBB selama 48 hari menyebabkan terjadinya penurunan berat testis (Apolonia, 2017). Penurunan berat testis mengidentifikasi konsentrasi spermatozoa dalam testis berkurang (Adedapo *et al.*, 2007). Hasil penelitian Adebayo *et al.* (2008) menunjukkan bahwa ekstrak etanol daun mimba memengaruhi nilai GSI (*Gonadosomatic Index*) pada tikus jantan. Nilai GSI pada hewan yang diberi perlakuan ekstrak etanol daun mimba dengan dosis 14 mg/kg BB/hari menunjukkan perbedaan bermakna dibandingkan dengan kontrol.

Gonadosomatic Index merupakan nilai yang menunjukkan perbandingan antara bobot testis dengan bobot badan, apabila nilai GSI kecil maka bobot testis rendah. Testis adalah organ reproduksi yang tersusun atas tubulus seminiferus. Tubulus seminiferus tersusun atas dua jenis sel, yaitu sel germinativum

dan sel sertoli. Sel germinativum sebagian besar berada dalam berbagai tahap perkembangan spermatogonia (Tash *et al.*, 2008). Sel sertoli memiliki ciri khas berbentuk piramidal dengan dasar sel melekat pada lamina basalis dan ujung apikalnya menjorok ke lumen tubulus. Sel sertoli ini terletak di antara sel sel spermatogenik (Muzakki *et al.*, 2015).

Proses spermatogenesis di dalam tubulus seminiferus tergantung pada regulasi hormon reproduksi yaitu *Luteinizing hormone* (LH) dan *Folicle Stimulating hormone* (FSH). Sekresi LH yang menurun mengakibatkan sel Leydig pada testis menghasilkan lebih sedikit testosteron. FSH bersamaan dengan testosteron menurunkan rangsangan spermatogenesis pada tubulus seminiferus sehingga sperma yang dihasilkan menurun (Sobti, 2008).

Struktur mikroanatomi tubulus seminiferus testis yang normal menunjukkan kumpulan sel spermatogenik tersusun berlapis sesuai dengan tingkat perkembangannya dari membran basalis ke arah lumen tubulus yakni spermatogonia, spermatosit, dan spermatid (Fawcett, 2002). Tash *et al.* (2008) menyatakan bahwa senyawa antifertilitas memengaruhi struktur tubulus seminiferus sehingga menyebabkan perubahan *spermatogenic index*. *Spermatogenic index* adalah skor yang menyatakan keberadaan berbagai

tingkat perkembangan sel pembentuk spermatozoa. Ekstrak etanol daun mimba memiliki kemampuan sebagai antifertilitas tetapi efek terhadap *Spermatogenic Index* testis mencit belum diteliti. Berdasarkan hal tersebut perlu dilakukan penelitian mengenai efek pemberian ekstrak etanol daun mimba terhadap kemampuan reproduksi mencit yang ditunjukkan dengan nilai *Spermatogenic Index*.

METODE PENELITIAN

Hewan uji yang digunakan dalam penelitian ini yaitu mencit (*Mus musculus* L.) jantan berusia 3 (tiga) bulan dengan rata-rata bobot badan 30-35 g sebanyak 30 ekor. Sebelum diberi perlakuan, mencit diaklimasi selama 12 hari dalam kondisi laboratorium yang terkontrol. Mencit dipelihara pada kandang terpisah dengan kepadatan 3 ekor per kandang. Pakan standar HI-PRO-VITE Medicated 594 dan air minum diberikan secara *adlibitum*.

Pembuatan ekstrak etanol daun mimba dilakukan dengan metode maserasi sesuai dengan metode Fidan *et al.* (2008). Hasil akhir ekstraksi ethanol daun nimba berupa serbuk. Ekstrak ethanol daun nimba dibuat sediaan bahan perlakuan dengan konsentrasi 14mg/kgBB.

Mencit dibagi dalam 2 (dua) kelompok perlakuan, yaitu K (kelompok kontrol) dan P (kelompok perlakuan). Kelompok kontrol diberi bahan uji akuades

0,2ml/ekor/hari. Kelompok perlakuan diberi bahan uji ekstrak daun mimba dosis 0,2 ml/ekor/hari. Perlakuan dilakukan selama 21 hari berturut-turut.

Koleksi sampel berupa organ testis dilakukan pada hari ke-22 setelah mencit dipelihara. Mencit dibius dengan kloroform kemudian dibedah untuk diambil organ testisnya. Testis kemudian dibuatpreparat histologi dengan metode paraffin dengan ketebalan sayatan 5 μ m dan pewarnaan Hematoksilin dan Eosin (H&E) (Bancroft & Stevens, 1999).

Variabel yang diamati adalah bobot testis, diameter tubulus seminiferus, dan *Spermatogenic Index* kelompok kontrol dan kelompok perlakuan. Pengamatan dan pengukuran diameter tubulus seminiferus dan *Spermatogenic Index* menggunakan fotomikrograf dengan perbesaran 400x.

Data yang diperoleh, yaitu rata-rata bobot testis, diameter tubulus seminiferus, dan *Spermatogenic Index* dari kelompok kontrol dan kelompok perlakuan. Data dianalisis dengan menggunakan uji t dengan taraf signifikansi 5%.

HASIL DAN PEMBAHASAN

Hasil penelitian mengenai bobot tubuh, bobot testis, dan diameter tubulus seminiferus mencit (*Mus musculus*) jantan setelah pemberian ekstrak etanol daun mimba disajikan dalam **Tabel 4.1**.

Tabel 4.1 Rerata Bobot Tubuh, Bobot Testis, dan Diameter Tubulus Seminiferus Mencit Jantan Setelah Pemberian Ekstrak Etanol Daun Mimba

Variabel	Perlakuan	
	K	P
	$\bar{X} \pm SD$	$\bar{X} \pm SD$
Bobot Tubuh (gram)	35,79 ^a ± 3,28	36,63 ^a ± 3,47
Bobot Testis (gram)	0,85 ^a ± 0,29	0,83 ^a ± 0,13
Diameter Tubulus (µm)	174,388 ^a ± 3,28	191,175 ^a ± 63,34

Keterangan: Data disajikan berupa rata-rata $\bar{X} \pm$ standar deviasi (SD). Rerata yang diikuti superskrip yang sama pada baris yang sama menunjukkan pengaruh tidak nyata ($p>0,05$) dengan uji t pada taraf kepercayaan 95%. K: kelompok kontrol, P: kelompok perlakuan.

Berdasarkan uji t pada **Tabel 4.1** pemberian ekstrak etanol daun mimba memberi pengaruh tidak signifikan ($P>0,05$) terhadap bobot tubuh, bobot testis, dan diameter tubulus seminiferus. Hasil penelitian ini menunjukkan pemberian ekstrak etanol daun mimba tidak menyebabkan penambahan maupun penurunan berat badan yang signifikan. Rata-rata bobot tubuh mencit antara kontrol dan perlakuan tidak berbeda yaitu 35,79^a±3,28 dan 36,63^a±3,47. Hasil tersebut menunjukkan bobot badan dalam kisaran normal. Penelitian Kusumawati (2004) menyatakan bahwa bobot badan mencit normal sekitar 18-36 gram. Sitasiwi *et al.* (2017) menyatakan bahwa bobot badan mencit jantan sebesar 30 gram merupakan bobot badan normal untuk mencit dewasa. Penelitian yang dilakukan oleh Hasana *et al.* (2019) menyatakan bahwa pemberian ekstrak etanol daun mimba dengan dosis 14 mg/KgBB tidak mengurangi bobot badan mencit betina sehingga penelitian ini sekaligus membuktikan bahwa efek ekstrak etanol

daun mimba tidak tergantung oleh hewan uji.

Hasil uji t terhadap bobot testis menunjukkan pengaruh tidak signifikan ($P>0,05$). Rerata bobot testis pada kelompok kontrol yaitu 0,85^a±0,29 sedangkan pada kelompok perlakuan yaitu 0,83^a±0,13. Hasil penelitian ini menunjukkan bahwa senyawa dalam mimba dengan dosis yang diberikan yaitu 14 mg/KgBB dalam waktu paparan 21 hari tidak menyebabkan perubahan bobot testis. Hafez & Hafez (2009) menyatakan bahwa testis merupakan organ reproduksi yang menghasilkan hormon testoteron dan fungsinya diatur oleh hormon gonadotrophin. Berdasarkan hal tersebut, bobot testis yang tidak berbeda bermakna diduga disebabkan karena ekstrak etanol daun mimba yang diberikan pada penelitian ini tidak memengaruhi biosintesa hormon dalam tubuh hewan uji. Hasil penelitian tersebut sesuai dengan Singh & Singh (2009) yang menyatakan bahwa bobot testis tidak menunjukkan perubahan signifikan setelah paparan tanaman yang mengandung senyawa

antifertilitas selama 28 hari. Penelitian Auta & Hassan (2016) juga menunjukkan bahwa pemberian ekstrak daun mimba tidak memengaruhi bobot testis, kadar FSH dan LH pada dosis 50-100 mg/KgBB.

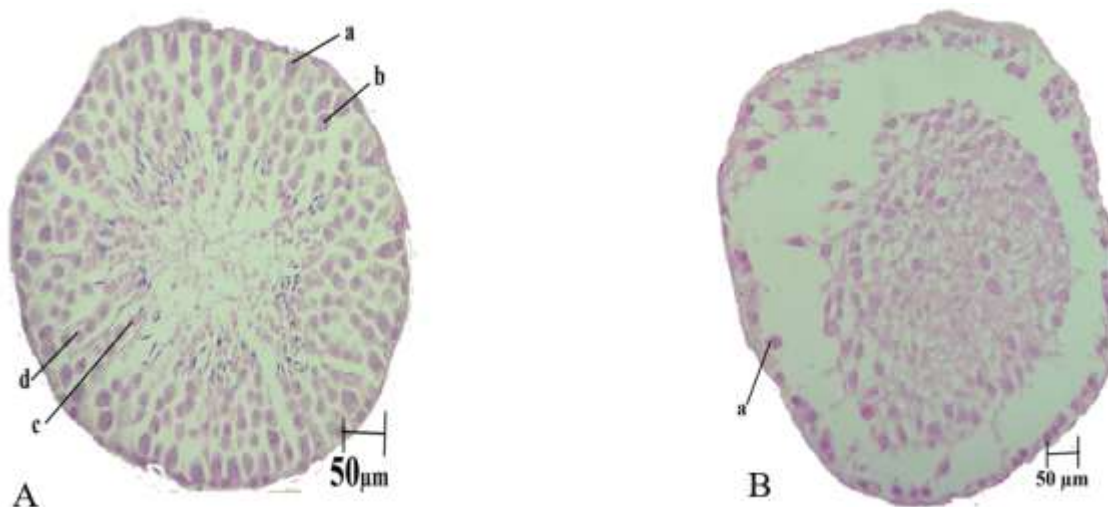
Penelitian ini menunjukkan bahwa senyawa yang terdapat dalam ekstrak daun mimba diduga memengaruhi spermatogenesis sehingga memengaruhi nilai SI. Fase dominan pada kelompok kontrol adalah fase 5 yaitu fase dimana terdapat spermatid dengan jumlah 50 buah. Fase dominan pada kelompok perlakuan yaitu fase 4 dengan jumlah spermatid kurang lebih 25 buah (**Lampiran 1**).

Tubulus seminiferus pada kelompok kontrol tidak ditemukan fase 1 sedangkan pada kelompok perlakuan ditemukan fase 1. Tash *et al.* (2008) menyatakan bahwa senyawa antifertilitas dapat menurunkan nilai SI. Hasil penelitian ini pada kelompok kontrol didominasi oleh fase 5, sedangkan

kelompok perlakuan didominasi oleh fase 4 tetapi ditemukan 2 (dua) sampel tubulus seminiferus dengan fase 1 sehingga dapat dikatakan spermatogenesis kelompok perlakuan dalam kondisi abnormal.

Hal tersebut sesuai dengan pendapat Akbar (2016) yang menyatakan bahwa tubulus seminiferus yang normal didominasi oleh fase 5 atau 6 sedangkan tubulus seminiferus abnormal didominasi fase 1. Perbandingan struktur tubulus seminiferus disajikan pada **Gambar 4.1**.

Hasil uji t terhadap diameter tubulus seminiferus menunjukkan pengaruh tidak signifikan ($P > 0,05$). Rerata diameter tubulus seminiferus kelompok kontrol yaitu $174,388^a \pm 3,28$ sedangkan kelompok perlakuan $191,175^a \pm 63,34$. Hal tersebut membuktikan bahwa senyawa antifertilitas dalam ekstrak daun mimba tidak menyebabkan perubahan ukuran diameter tubulus seminiferus.



Gambar 4.1. Fase *Spermatogenic Index* tubulus seminiferus mencit (*Mus musculus*) jantan. Pewarnaan HE dengan perbesaran 400x.

Keterangan: (A) Fase 5, (B) Fase 1, (a) spermatogonia, (b) spermatosit, (c) spermatid, (d) sel sertoli

Hafez & Hafez (2009) menyatakan bahwa massa utama penyusun testis adalah tubulus seminiferus sehingga bobot testis dalam penelitian ini sejalan dengan diameter tubulus seminiferus (**Tabel 4.1**). Hasil penelitian Apolonia (2017) menunjukkan bahwa ekstrak etanol daun mimba dengan dosis 100 mg/KgBB berpengaruh signifikan terhadap penurunan diameter tubulus seminiferus mencit jantan. Hasil penelitian ini tidak menunjukkan bedayang signifikan, diduga disebabkan oleh perbedaan konsentrasi bahan uji yang diberikan lebih kecil dari konsentrasi yang diberikan oleh Apolonia (2017).

KESIMPULAN

Hasil penelitian menunjukkan bahwa ekstrak etanol daun mimba dengan dosis 14 mg/KgBB dengan waktu paparan 21 hari mempengaruhi *Spermatogenic Index* mencit jantan sehingga dapat disimpulkan bahwa ekstrak tersebut memiliki potensi sebagai senyawa antifertilitas pada hewan jantan.

UCAPAN TERIMAKASIH

Penelitian ini didanai oleh Fakultas Sains dan Matematika Universitas Diponegoro melalui No.1754 I/UN7.5.8/PG/2018 pada tahun 2018.

DAFTAR PUSTAKA

- Adebayo AO, BO Oke & AK Akinloye. 2009. Characterizing the Gonadosomatic Index and its relationship with age in Greater Cane Rat (*Thryonomys swinderianus*, Temminck). *J. Vet. Anat*, 2(2): 53-59.
- Adedapo AA, Omoloye OA & Ohore OG. 2007. Studies on the toxicity of an aqueous extract of the leaves of *abrus precatorius* in rats. *Onderstepoort J Vet Re*, 74:31-36.
- Akbar MA. 2016. Pengaruh paparan insektisida bakar bentuk lingkaran dan insektisida cair terhadap spermatogenesis tikus sprague dawley dilihat secara histopatologis. *Jurnal Media Medika Muda*, 2(1): 4-8.
- Apolonia M & Sukajarti S. 2017. Pengaruh ekstrak biji Pepaya (*Carica papaya* L.) dan ekstrak daun Mimba (*Azadirachta indica* A.Juss) terhadap diameter tubulus seminiferus, sel leydig dan bobot testis Mencit (*Mus musculus*). *Stigma Journal of Science*, 10(1): 5-11.
- Auta T & AT Hassan. 2016. Reproductive toxicity of aqueous woodash extract of (neem) a review. *Annals of Biological Researc*, 1(2): 108-113.
- Bancroft JD & Alan Stevens. 1999. *Theory and practice of Histological techniques*. London: Pearson Profesional Limited.
- Fawcett DW. 2002. *Buku ajar Histologi. 12th ed Trans Tambayong J*. Jakarta: Penerbit Buku Kedokteran.
- Fidan AF, Enginar H, Cigerci IH, Korcan SE & Ozdemir A. 2008. The radioprotective potential of *Spinacia oleracia* and *Aesculuc hippocastanum* against ionizing radiation with their antioxidant and antiomicrobial properties. *J Animal Vet Adv*, 7 (12): 1528-1536.

- Hafez B & ESE Hafez. 2009. *Reproduction in farm animals. 7th Edition*. Wiley online Library. Published online 22 Jan 2016.
- Hasana AN, AJ Sitasiwi & S Isdadiyanto. 2019. Hepatosomatik indeks dan diameter hepatosit Mencit (*Mus musculus* L.) Betina setelah paparan ekstrak etanol daun Mimba (*Azadirachta indica* Juss.). *Jurnal Pro-life*, 1(6).
- Hashmat I, H Azad & A Ahmed. 2012. Neem (*Azadirachta indica* A. Juss)- A Nature's Drugstore: An overview. *International Research Journal of Biological Sciences* 1(6): 76-79.
- Hidayah N, AJ Sitasiwi & SM Mardiaty. 2018. Efek ekstrak etanol daun Mimba terhadap Gonadosomatic Index (GSI), jumlah dan ukuran folikel atresia pada Mencit Betina. *Jurnal Pro Life*, 5(2).
- Koriem KMM. 2013. Review on pharmacological and toxicological effects of oleum azadirachti oil. *Asian Pac J Trop Biomed*, 3(10): 834-840.
- Kusumawati D, AK Dewi & B. Hermanto. 2004. Pengaruh pemberian triheksifenidil dosis bertingkat per oral terhadap diameter lumen tubulus ginjal *Mus musculus*. *Ejki*, 5(3): 151-154.
- Mishra RK. 2005. Effect of Aqueous leaf extract of *Azadirachta indica* on the reproduction organs in male mice. *Indian J Exp boil*, 2005.
- Muzakki LD & RB Witjahyo. 2015. Pengaruh pemberian susu kambing terhadap gambaran mikroskopis testis dan kadar timbal (PB) dalam darah Tikus Wistar yang terpapar asap kendaraan bermotor. *Media Medika Muda*, 4 (4). Oktober 2015.
- Pankaj S, T Lokeswar, B Mukesh & B Vishnu. 2011. Review on Neem (*Azadirachta indica*): A thousand problem one solution. *International Research Journal of Pharmacy*, 2(12): 97-102.
- Priya G, Saravanan S & C Renuka. 2012. Medicinal plants with potential antifertility activity-A review of sixteen years of herbal medicine research (1994-2010). *Int.J Pharm tech Res*, 4: 485-488.
- Sharma RK, AK Goyal & RA Bhat. 2013. Antifertility of plants extracts on female reproduction: A Review. *IJBS*, 3 (3): 493-514.
- Singh A & Shio Kumar Singh. 2009. Evaluation of antifertility potential of Brahmi in male mouse. *Contraception*, 79 (2009) 71-79: Elsevier.
- Sitasiwi AJ, S Isdadiyanto & SM Mardiaty. 2017. The Estradiol 17- β concentration in Mice after treated with ethanolic leaf extract of *Azadirachta indica* (Neem). *Proceeding of International Conference on Global Resource and Conservation*.
- Sobti RC. 2008. *Animal Physiology*. New Delhi: Narosa Publishing House.
- Suryawanshi JAS. 2011. Neem-natural contraceptive for male and female- an overview. *Int. Journal Biomol dan Biomed*, 1: 1-6.
- Tash JS, A Barbara, AH Sheri & C Ramappa, 2008. Carboxylic acid derivative blocks spermatogenesis and is contraceptive in rats after a single oral Dose: *Biology of Reproduction*, 78: 1127-1138.