

Respons Imun terhadap Infeksi *Strongyloides stercoralis*

Esy Maryanti,*Agnes Kurniawan**

*Bagian Parasitologi, Fakultas Kedokteran Universitas Riau
**Departemen Parasitologi, Fakultas Kedokteran Universitas Indonesia

Abstrak

Strongyloides stercoralis adalah nematoda usus yang mempunyai siklus hidup yang sangat kompleks, berbeda dari nematoda lain. Perbedaannya adalah cacing ini mempunyai siklus hidup bebas dan parasit yang bisa menyebabkan autoinfeksi. Manifestasi klinis terbanyak adalah asimtomatik tetapi dapat berubah menjadi penyakit fulminan yang fatal tergantung sistem kekebalan tubuh hospes. Respons imun seluler dan humoral adalah pertahanan tubuh yang sangat berperan terhadap infeksi cacing ini. Respons imun yang terjadi dapat memberikan gambaran klinis yang berbeda-beda mulai dari asimtomatis, ringan sampai berat seperti sindroma hiperinfeksi dan infeksi diseminata. Hal itu terbukti pada penderita immunosupresi akibat pemakaian steroid jangka panjang dan penderita HIV. Respons imun hospes juga dapat digunakan untuk mendiagnosis infeksi akibat cacing ini.

Kata kunci: *Strongyloides stercoralis*, Respons imun seluler, Respon imun humoral.

Immune Response of *Strongyloides stercoralis*' Infection

Abstract

Strongyloides stercoralis is an intestinal nematode which has a very complex life cycle. It has a free and parasitic life cycle which could cause autoinfection. Its infection mostly asymptomatic, however, it can change to a catastrophic fulminant disease, depends on the host immune system's condition. The cellular and the humoral immune system has an important role in the defends mechanism against strongiloides' infection. The immune response could give different kinds of clinical manifestations, beginning with asymptomatic, with asymptomatic, mild up to catastrophic condition such as hyperinfection syndrome and disseminated infection. It could be proved among the immunosuppression patient due to the long term application of steroid and the HIV patient. The host immune responds could be used as the diagnosis tool of the Strongiloides' infection.

Key words: *Strongyloides stercoralis*, strongyloidiasis, cellular immune responds, humoral.immune responds.

Pendahuluan

Strongyloides stercoralis merupakan nematoda usus, penyebab strongiloidiasis pada manusia. Tersebar sangat luas di dunia, terutama daerah tropis dan subtropis. Diperkirakan terdapat lebih kurang limapuluh juta orang di dunia terinfeksi dengan yang umumnya asimtomatis; tetapi tergantung kondisi imun penderita dapat berubah menjadi penyakit fulminan yang fatal.¹

Interaksi antara parasit dan sistem imun tubuh sangat kompleks. Parasit dapat membangkitkan sistem imunologik tubuh yang akan menimbulkan berbagai kelainan (imunopatologik), sebaliknya parasit juga dapat menimbulkan imunotoleransi sehingga terjadi suatu keadaan interaksi yang berimbang antara parasit dan hospesnya. Hal itu juga terjadi pada infeksi *S. stercoralis*.¹

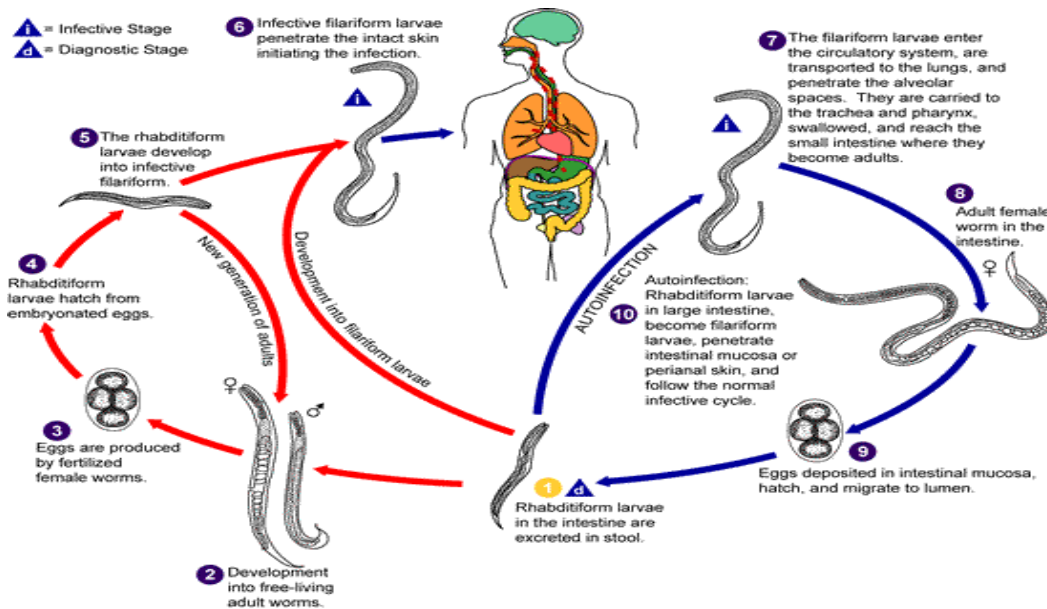
Berbeda dari nematoda lain, *S. stercoralis* merupakan salah satu *soil-transmitted helminth* dengan siklus hidup yang sangat kompleks. Perbedaannya adalah selain merupakan parasit di tubuh hospes, ia juga mempunyai siklus hidup bebas yang sangat berperan dalam transmisi penyakit. Larva *S. stercoralis* juga dapat langsung berkembang menjadi larva infeksi dalam saluran cerna hospes dan menyebabkan autoinfeksi. Siklus ini dapat terus berlangsung tanpa disertai gejala klinis untuk waktu yang lama. Gejala klinis yang berat dan kematian

jarang terjadi kecuali pada keadaan infeksi berat dan infeksi diseminata.²

Strongiloidiasis berat selalu dihubungkan dengan hospes dengan gangguan sistem imun.³⁻⁵ Strongiloidiasis diseminata umumnya terjadi pada hospes yang immunosupresi seperti pasien yang mendapat terapi obat-obat immunosupresi termasuk kortikosteroid, juga pada pasien HIV dapat terjadi hiperinfeksi strongiloidiasis yang berakibat kematian.^{3,6} Luasnya manifestasi klinis strongiloidiasis, mulai dari asimtomatis, ringan hingga berat dan fatal, berkaitan erat dengan sistem imunitas penderita sehingga dalam makalah ini akan dibahas respon imun hospes terhadap infeksi *S. stercoralis*.

Struktur dan Siklus Hidup *Strongyloides stercoralis*

Cacing dewasa *S. stercoralis* parasiter yang hidup di usus halus hanya cacing betina. Ukurannya kira-kira 2mm x 40-50µm. Cacing ini berkembang biak secara partenogenesis. Telur yang dihasilkan berukuran 55-60µm x 28-32µm. Telur kemudian menjadi larva rhabditiform berukuran 225 x 16 µm, selanjutnya menjadi larva infeksi filariform berbentuk langsing dengan panjang kira-kira 700µm. Cacing dewasa jantan yang hidup bebas berukuran panjang 650-950 µm dan cacing betina hidup bebas berukuran panjang 0,8-1,6 mm, hidup di tanah dan bereproduksi secara seksual.⁷



Gambar 1. Siklus hidup *Strongyloides stercoralis*⁸

Siklus hidup *S. stercoralis* sangat kompleks dan unik dibandingkan nematoda lain dimana siklus hidup bebas (*free living*) bergantian dengan siklus parasiter sehingga sangat berpotensi untuk terjadinya autoinfeksi dan multiplikasi parasit dalam tubuh hospes.

a. Siklus hidup bebas: Larva rhabditiform keluar bersama tinja penderita. Di tanah akan berubah menjadi larva infeksi filariform (siklus langsung) atau menjadi cacing dewasa jantan dan betina, yang kemudian kawin. Cacing betina menghasilkan telur yang akan menetas menjadi larva rhabditiform. Larva rhabditiform ini akan menjadi generasi baru cacing *free living*, atau berubah menjadi larva infeksi filariform. Larva filariform akan berpenetrasi ke dalam kulit hospes dan memulai siklus parasitik.^{7,8}

b. Siklus parasitik: larva filariform menembus kulit hospes, masuk ke peredaran darah vena menuju jantung kanan sampai ke paru,

kemudian menembus alveolus masuk trakea lalu ke faring, selanjutnya tertelan dan sampai di usus halus menjadi cacing dewasa betina yang hidup di epitel usus halus dan memproduksi telur secara partenogenesis. Telur menetas menjadi larva rhabditiform. Larva ini akan keluar bersama tinja atau menyebabkan autoinfeksi. Pada autoinfeksi, larva rhabditiform berubah menjadi larva filariform berpenetrasi ke mukosa intestinal (autoinfeksi interna) atau kulit perianal (autoinfeksi eksterna).^{7,8}

Manifestasi Klinis Strongiloidiasis

Pada strongiloidiasis dapat terjadi eksaserbasi akut dengan hiper-infeksi atau diseminasi larva ke sistem respirasi dan gastrointestinal atau berbagai organ.^{1,2} Strongiloidiasis asimtomatis merupakan bentuk yang paling banyak terjadi.² Tabel berikut adalah berbagai manifestasi klinis pada infeksi *S. stercoralis*:

Tabel I. Manifestasi Klinis Strongiloidiasis pada Sistem Organ²

Organ	Gejala	Tanda	Pemeriksaan
Kulit	Pruritus, erupsi kulit	Urtikaria, angioedema, larva currens, erupsi kulit	Darah lengkap dengan hitung jenis
Gastrointestinal	Nyeri abdomen, diare, mual, nausea	Penurunan berat badan, malabsorpsi, nyeri epigastrik	Tinja parasit, titer zat anti strongyloides
Respirasi	Mengi, batuk, hemoptisis, dispnoe	Mengi, ronki	Foto toraks, biakan sputum, sputum parasit
Susunan Saraf Pusat	Sakit kepala, gangguan mental, kejang fokal, koma	Perangsangan meninges, disorientasi	Pungsi lumbal dan biakan
Imunitas / alergi	Urtikaria, anafilaksis,	Urticarial rash, larva currens rash	Darah perifer lengkap dengan hitung jenis
Hematologi	Demam, menggigil, rigor	Takikardia, bakteremia, septisemia, eosinofilia	Kultur darah, darah perifer lengkap dengan hitung jenis
Lain ² (jarang)	Peritonitis, eosinophilic enterocolitis, endokarditis, pleural effusion, eosinophilic granulomatous		

Manifestasi Awal (akut)

Gejala awal terjadi segera setelah larva filariform masuk ke tubuh hospes; meskipun gejala awal ini jarang digambarkan tetapi pernah dilaporkan dapat terjadi *rash serpiginous urticaria* pada kulit di tempat masuknya larva filariform. Paling sering terdapat di kaki. Batuk dan iritasi pada trakea yang gejalanya mirip bronkitis juga pernah dilaporkan karena migrasi larva ke paru. Nyeri perut dan kembung, diare dan kadang konstipasi yang disebabkan oleh adanya larva dan maturasi cacing dewasa betina di usus halus hospes. Manifestasi awal ini tidak jelas dan mirip dengan gejala penyakit abdomen lain sehingga sering misdiagnosis dan diobati secara simptomatis sedangkan hospes masih mengandung parasit yang nantinya akan menyebabkan infeksi kronis.^{1,2} Selama fase asimtomatis hanya ditemukan eosinofilia.⁹

Manifestasi kronis

Kasus kronis dari strongiloidiasis juga banyak yang asimtomatis. Manifestasi kronis dapat berupa gangguan saluran cerna dan paru seperti mual, muntah, nyeri epigastrium, diare, konstipasi, penurunan berat badan, urtikaria dan *rash subcutaneus larva migrans*.^{1,2}

Sindroma Hiperinfeksi

Sindroma hiperinfeksi merupakan peningkatan jumlah larva di tinja dan atau sputum bersamaan dengan gejala gangguan sistem respirasi dan sistem saluran cerna. Sindroma hiperinfeksi terjadi akibat multiplikasi yang sangat hebat dan migrasi larva infeksi khususnya pada keadaan immunosupresi. Manifestasi sindroma hiperinfeksi dibagi berdasarkan lokasinya yaitu intestinal

dan ekstra intestinal terutama traktus respiratorius.^{1,2}

Imunosupresi iatrogenik antara lain penggunaan kortikosteroid sistemik pada penyakit obstruktif paru menahun, asma, SLE, artritis rematoid, anemia hemolitik autoimun, hepatitis kronis aktif atau karena penyakit infeksi seperti infeksi HIV, HTLV-1, transplantasi organ dan penyakit infeksi lainnya seperti kala azar dapat meningkatkan resiko sindroma hiperinfeksi pada pasien strongiloidiasis. Sindroma hiperinfeksi diperkirakan terjadi pada 1,5 - 2,5% dari pasien dengan strongiloidiasis.²⁻⁵

Manifestasi lain (termasuk infeksi diseminata)

Infeksi diseminata terjadi ketika meningkatnya jumlah larva sehingga menyerang banyak organ, menyebabkan manifestasi yang bersamaan dengan gejala respiratori dan gastrointestinal berat.¹

Infeksi diseminata yang fatal dapat terjadi khususnya pada pasien immunosupresi karena penggunaan steroid sistemik. Infeksi kronik dan malnutrisi merupakan predisposisi terjadinya strongiloidiasis sistemik. Angka kematian infeksi diseminata dapat mencapai 87%.²

Manifestasi kulit yang terjadi seperti ptekie dan purpura, sering diikuti juga dengan pruritus, eritematous, erupsi morbiliform, atau prurigo. Komplikasi

yang paling penting dan sangat potensial menjadi fatal yaitu terjadinya bakteriemia gram negatif terutama oleh *Streptococcus bovis*, *Escherichia coli*, *Streptococcus fecalis*, *Klebsiella pneumoniae* atau *Enterobacter sp.* Bakteri patogen ini masuk ke dalam aliran darah bersamaan dengan penetrasi larva. Terserangnya sistem syaraf pusat dapat menyebabkan sakit kepala, gangguan status mental, kejang dan kadang koma. Meningitis karena bakteri gram negatif juga sering dilaporkan khususnya pada pasien immunosupresi.²

Respons imun pada infeksi *Strongyloides stercoralis*

Penelitian pada hewan percobaan menunjukkan bahwa respons imun tergantung pada spesies hospes dan strain parasit dimana sel B dan sel T berperan dalam respons imun terhadap infeksi *S. stercoralis*.²

Peningkatan kadar IgE serum, eosinophilia, peningkatan jumlah sel mast dalam usus dan hiperplasia sel-sel goblet usus adalah respons yang terjadi pada infeksi nematoda usus.¹⁰ Eosinofil, sel mast usus, sel goblet, IgE, sel Th2 dan sitokin seperti IL4, IL5, IL6, IL9, IL10, IL13 berfungsi sebagai mediator sistem imun pada infeksi *S. stercoralis*.^{2,10}

Bermacam tipe atau jenis mekanisme pertahanan terhadap larva strongyloides ditunjukkan dalam tabel berikut.

Tabel II. Variasi Tipe Imunitas pada Strongiloidiasis²

Jenis imunitas	Mediator
<i>T cell mediated immunity</i>	Sel CD4 ⁺
<i>Th₂ cellular immunity</i>	IL-4, IL-5
Imunitas humoral	IgM, IgG, IgA, IgE
<i>Antibody Dependent Cellular Cytotoxicity</i>	IgM, IgG, eosinofil, netrofil
Imunitas mukosa	Sel mast, sel goblet
Sistem komplemen	Aktivasi komplemen

Respons imun selular

Pada hewan coba rodent, dibuktikan bahwa sel T khususnya sel CD4⁺ sangat berperan dalam mekanisme pertahanan terhadap larva *S.stercoralis*. Pada studi yang dilaporkan oleh Trajman *et al.*, 1997, deteksi sel T dependen serum-spesifik antibodi IgA dan IgE mengindikasikan pentingnya imunitas sel T terhadap infeksi *S.stercoralis*.¹¹ Ini ditunjukkan bahwa kontak dengan sel-sel imun dibutuhkan untuk imunitas melawan larva *S.stercoralis*.

Sel Th₂ dapat menstimulasi eosinofil, produksi IgE, sel mast dan sel goblet. Sitokin seperti IL-4, IL-5, IL-9, IL-10 dan IL-13 penting dalam pertahanan melawan infeksi strongyloides.^{2,10} Ini dibuktikan pada orang-orang yang terinfeksi HTLV-1 dimana terjadi penurunan sel Th₂, lebih beresiko mengalami sindroma hiperinfeksi dan infeksi diseminata.¹²

Pentingnya sitokin dalam mekanisme pertahanan tubuh hospes terhadap infeksi *S.stercoralis* dipelajari pada hewan coba. IL-13 memainkan peran penting dalam menurunkan produksi mukus bronkus dan infiltrasi eosinofil. IL-13 juga berperan penting dalam menekan produksi telur akan tetapi tidak dapat untuk mengeliminasi larva dan cacing dewasa *Strongyloides* di usus.¹³

IL-4 merupakan regulator penting untuk produksi antibodi IgE dan aktivasi sel mast. Hal ini ditunjukkan oleh Watanabe *et al.* 2001, tentang pentingnya IL-4 dalam induksi dan maintenance sel-sel mast intestinal pada infeksi *Strongyloides ratti* pada tikus,¹⁴ tetapi belum ada studi pada manusia yang menyebutkan pentingnya IL-4 pada infeksi strongyloides ini dan peran yang pasti dari IL-4 pada infeksi cacing belum diketahui.²

IL-5 penting dalam proses diferensiasi, maturasi dan ketahanan eosinofil. Pendapat ini didukung oleh Herbert *et al.* 2000,¹⁵ yang menggunakan larva parasit manusia pada hewan coba tikus. Penelitian ini menyimpulkan kemungkinan peranan IL-5 pada imunitas bawaan sama dengan imunitas didapat dalam menghadapi infeksi strongyloides. IL5 menginduksi produksi eosinofil pada imunitas bawaan dan produksi IgM dalam respons imun didapat.^{2,10,16}

Peran eosinofil dalam imunitas tubuh terhadap infeksi *Strongyloides* dibuktikan secara bermakna, dimana jumlah eosinofil rendah pada kasus-kasus strongyloidiasis berat terutama pada infeksi diseminata yang kemungkinan terjadi supresi eosinofil.²

Respons Imun humoral

Imunitas humoral terutama merupakan mekanisme pertahanan dengan produksi imunoglobulin oleh sel-sel plasma. Penelitian Herbert *et al.*, 2002 menemukan bahwa sel B tidak berperan dalam mekanisme pertahanan terhadap infeksi primer tetapi berperan penting dalam paparan infeksi berikutnya dimana terjadi peningkatan imunoglobulin spesifik parasit terutama IgM.¹⁷ Imunoglobulin mempunyai peran penting dalam pertahanan terhadap strongyloidiasis. Meskipun Ab spesifik strongyloid dilaporkan ada dalam infeksi ini tetapi tidak bisa menimbulkan imunitas yang dibutuhkan tanpa bantuan mekanisme pertahanan yang lain.

Terdapat peningkatan IgE yang dimediasi oleh aktivasi sel-sel asesori yang berperan dalam pertahanan terhadap infeksi parasit, meskipun IgE meningkat pada infeksi cacing tetapi kebanyakan tidak spesifik dan mungkin

menghambat perkembangan mekanisme pertahanan hospes dengan saturasi reseptor-reseptor IgE pada sel-sel efektor.² Pada manusia IgE merupakan bentuk spesifik dalam pertahanan terhadap larva filariform tetapi tidak ada hubungan antara jumlah IgE total, IgE spesifik, dan IgG terhadap beratnya gejala klinik strongiloidiasis.²

Pada keadaan strongiloidiasis berat kadar IgA, IgG dan IgM secara signifikan rendah dibandingkan strongiloidiasis asimtomatik atau strongiloidiasis dengan gejala ringan.² Pada percobaan dengan hewan coba tikus yang diinfeksi dengan parasit manusia, larva filariform yang masuk dari luar atau yang secara autoinfeksi mempunyai antigen permukaan yang berbeda dan IgM spesifik untuk larva infeksi filariform primer tidak efektif terhadap larva yang autoinfeksi. Tidak adanya respon hospes terhadap larva autoinfeksi dan tidak adanya antibodi IgM spesifik dapat berperan dalam autoinfeksi dan menjadi sindroma hiperinfeksi dan infeksi diseminata.²

Antibody Dependent Cellular Cytotoxicity (ADCC)

ADCC merupakan satu dari mekanisme pertahanan terhadap nematoda yang dibuktikan pada percobaan rodent dimana larva dihancurkan oleh eosinofil yang diaktivasi oleh IgE.^{2,18} ADCC berperan dalam imunitas terhadap larva infeksi yang masih hidup dan tidak berperan pada Ag larva yang diinjeksikan, namun Kerepsi et al.,2004¹⁹ melaporkan bahwa ADCC tidak berperan untuk penghancuran larva parasit. Hasil penelitian terbarunya memperlihatkan peran penting Toll-like receptor 4 (TLR4) dalam merangsang imunitas protektif terhadap infeksi *S. stercoralis*.

TLR4 diperlukan untuk membunuh larva *S. stercoralis* pada respons imun adaptif.²⁰

Imunitas Mukosa

Semua infeksi nematoda mempunyai fenomena intestinal yang sama dengan perbedaan mekanisme efektor. Infeksi *Strongyloides* sulit untuk diberantas secara tuntas karena adanya autoinfeksi. Imunitas lokal mukosa intestinal mungkin berperan dalam eradikasinya.¹ Banyak studi yang dilakukan pada tikus untuk mengevaluasi respon mukosa terhadap infeksi nematoda intestinal, dimana terdapat mekanisme yang berbeda dalam imunitas lokal mukosa yang akan menyebabkan perubahan dalam bentuk cacing yaitu cacing menjadi pendek, berkurangnya kesuburan cacing betina dan gagalnya larva infeksi untuk bertahan. Mekanisme pertahanan mukosa dimediasi oleh imunitas seluler dan humoral.²

Studi dengan hewan coba yang terinfeksi dengan *Strongyloides ratti* menunjukkan bahwa sel-sel goblet berperan dalam pengeluaran parasit dari traktus gastrointestinal. Sel-sel goblet ini diinduksi oleh IL-13 yang disekresi oleh sel Th2. Sel mast juga menunjukkan peran penting dalam pertahanan terhadap infestasi parasit dan dianggap sebagai sel efektor terhadap spesies *Strongyloides* pada manusia. Mastositis intestinal diinduksi oleh IL-13.²

Sistem Komplemen

Aktivasi jalur klasik dan alternatif sistem komplemen dengan kemoatraksi dan ikatan granulosit terhadap larva infeksi berperan dalam imunitas yang dibuktikan pada percobaan tikus yang diinfeksi dengan *S. stercoralis* memperlihatkan bahwa leukotriens

sangat berperan sebagai mediator respons inflamasi terhadap infeksi *Strongyloides*. Leukotriens dalam kadar tinggi ditemukan di usus halus dan paru pada tikus percobaan yang terinfeksi *Strongyloides*.²¹ Sedangkan C3 diperlukan bersama dengan sel efektor untuk proses mematikan larva pada proses imunitas proteksi alami maupun didapat.²²

Imunodiagnosis Strongyloidiasis

Deteksi adanya larva strongyloides di dalam tinja penderita dengan menggunakan mikroskop merupakan pemeriksaan umum yang dilakukan tetapi hasil yang negatif tidak menyingkirkan infeksi karena larva biasanya sedikit dan sporadik. Diagnosis serologi dari strongyloidiasis sangat berguna terutama pada kasus asimtomatik atau dengan gejala ringan, pada pasien imunokompromis. Salah satunya yaitu deteksi antibodi *Strongyloides* pada serum penderita, menggunakan antigen larva (L3). Deteksi antibodi IgG spesifik parasit banyak digunakan, walaupun tidak bisa membedakan infeksi sekarang atau masa lalu. Antigen yang digunakan diperoleh dari kultur feses pasien yang terinfeksi atau hewan percobaan.²³ Sekarang dikembangkan klon rekombinan cDNA dari larva stadium infeksi *S. stercoralis*. Pada penelitian Ravi *et al*,²⁴ dilaporkan antigen rekombinan 31-kDa (NIE) dari pustaka L3 cDNA hampir sama atau lebih reaktif dibandingkan antigen somatik dalam menstimulasi respons imun dan tidak memberikan reaksi silang dengan cacing filaria ataupun nematoda usus lain. Antigen rekombinan ini menstimulasi reaksi antibodi IgE dan IgG4 spesifik parasit pada penderita strongyloidiasis. Klon rekombinan cDNA dari larva stadium infeksi sangat

potensial untuk imunodiagnosis strongyloidiasis kronis.²⁴

Penutup

Strongyloidiasis adalah infeksi nematoda usus dengan manifestasi klinis yang terbanyak asimtomatis. Infeksi cacing ini bertendensi menjadi kronik dengan komplikasi fatal bila terjadinya sindroma hiperinfeksi dan infeksi diseminata pada pasien dengan immunosupresi. Respons imun seluler dan humoral sangat berperan dalam pertahanan terhadap infeksi *S. stercoralis* ini dan menyebabkan berbagai manifestasi klinis pada penderita yang terinfeksi. Respons imun yang terjadi juga dapat digunakan dalam diagnosis strongyloidiasis.

Daftar Pustaka

1. Keiser PB, Nutman TB. *Strongyloides stercoralis* in the immuno-compromised population. Clin Microbiol Rev 2004; 17(1): 208-17.
2. Vadlamudi RS, Chi DS, Krishnaswamy G. Intestinal strongyloidiasis and hyperinfection syndrome. Clin Mol Aller 2006; 30: 4-8
3. Webster JN, Scaravilli F, Darwish AH. *Strongyloides stercoralis* hyperinfection in an HIV positive patient. J Clin Pathol 1991; 44: 346-8.
4. Seet RC, Lau LG, Tambyah PA. *Strongyloides* hyperinfection and hypogammaglobulinemia. Clin Diag Lab Immunol 2005; 12(5): 680-2.
5. Kim AC, Lupatkin HC. *Strongyloides stercoralis* infection as a manifestation of immune restoration syndrome. Clin Infect Dis 2004; 39: 439-40
6. Viney ME, Brown M, Omoding NE, Bailey JW, Gardner MP, Roberts E, et al. Why does HIV infection not lead to disseminated Strongyloidiasis? J Infect Dis 2004; 190: 2175-80.
7. Adams M, Page W, Speare R. Strongyloidiasis. 2003. Diunduh dari: <http://www.regional.org.au/au/rrh/2003/adams.htm>. Diunduh tanggal: 28 May 2010.

8. Strongyloidiasis. Diunduh dari: http://www.dpd.cdc.gov/dpdx/HTML/Frames/S-Z/Strongyloidiasis/body_Strongyloidiasis. Diunduh tanggal: 28 May 2010.
9. Garcia LS, Bruckner DA. Diagnostic Medical Parasitology. New York: Elsevier Science Publishing; 1988.
10. MacDonald AS, Araujo MI, Pearce EJ. Immunology of Parasitic helminth infections. *Infect Immun* 2002; 70(2): 427-33.
11. Trajman A, MacDonald TT, Elia CS. Intestinal immune cells in *Strongyloides stercoralis* infection. *J Clin Pathol* 1997; 50: 991-5.
12. Porto MF, Alcantara LM, Leal M, Castro N, Carvalho EM. Atypical clinical presentation of strongyloidiasis in a patient co-infected with human T cell lymphotropic virus type 1. *Am J Trop Med Hyg* 2005; 72(2): 124-5.
13. Ferreira CM, Pereira AT, de Souza RS, Coelho FM, Poole S, Teixeira MM, Negrão-Corrêa D. Role of IL-13 in a model of *Strongyloides venezuelensis* infection in rats. *Microbes Infect.* 2010 May;12(5):409-14. Epub 2010 Jan 29.
14. Watanabe K, Hamano S, Yada S, Noda K, Kishihara K, Nomoto K, Tada I. The effect of interleukin-4 on the induction of intestinal mast cells and chronological cytokine profiles during intestinal nematode *Strongyloides ratti* infection. *Parasitol Res* 2001 Feb;87(2):149-54.
15. Herbert DR, Lee JJ, Lee NA, Nolan TJ, Schad GA, Abraham D. Role of IL-5 in innate and adaptive immunity to larval *Strongyloides stercoralis* in mice. *J Immunol* 2000; 165(8):4544-51.
16. Ovington KS, Mckie K, Matthaei KI, Young GI, Behm CA. Regulation of primary *Strongyloides ratti* infections in mice; a role for interleukin-5. *Immunol* 1998; 95: 488-93.
17. Herbert DR, Nolan TJ, Schad GA, Abraham D. The role of B cells in immunity against larval *Strongyloides stercoralis* in mice. *Parasite Immunol* 2002;24(2):95-101.
18. Galioto AM, Hess JA, Nolan TJ, Schad GA, Lee JJ, Abraham D. Role of eosinophils and neutrophils in innate and adaptive protective immunity to larval *Strongyloides stercoralis* in mice. *Infect Immun* 2006; 74(10). 5730-8.
19. Kerepesi LA, Nolan TJ, Schad GA, Lustigman S, Herbert DR, Keiser PB, et al. Human immunoglobulin G mediates protective immunity and identifies protective antigens against larval *Strongyloides stercoralis* in mice. *J Infect Dis* 2004; 189: 1282-90.
20. Kerepesi LA, Hess JA, Leon O, Nolan TJ, Schad GA, Abraham D. Toll-like receptor 4 (TLR4) is required for protective immunity to larval *Strongyloides stercoralis* in mice. *Microbes Infect.* 2007;9(1):28-34. Epub 2006 Dec 6.
21. Machado ER, Ueta MT, Lourenço EV, Anibal FF, Sorgi CA, Soares EG, Roque-Barreira MC, Medeiros AI, Faccioli LH. Leukotrienes play a role in the control of parasite burden in murine strongyloidiasis. *J Immunol.* 2005 ; 175(6): 3892-9.
22. Kerepesi LA, Hess JA, Nolan TJ, Schad GA, Abraham D. Complement component C3 is required for protective innate and adaptive immunity to larval *Strongyloides stercoralis* in mice. *J Immunol.* 2006; 176(7): 4315-22.
23. Lindo JF, Lee ME. *Strongyloides stercoralis* and *S.fulleborni*. In: Gillespie S, Pearson RD, editors. Principles and practise of clinical parasitology. San Fransisco: John Wiley and Sons;2001.p.480-95.
24. Ravi V, Ramachandran S, Thompson RW, Andersen JF, Neva FA. Characterization of a recombinant immunodiagnostic antigen (NIE) from *Strongyloides stercoralis* L3-stage larvae. *Mol Biochem Parasitol* 2002; 125(1-2): 73-81.